

Relato de caso: Trombo flutuante em veia cava inferior

Autores: Tavares, Ingrid Ribeiro; Mattjie, Rebeca Assunção; Neto, Abdo Farret.

INTRODUÇÃO: O tromboembolismo venoso (TEV) apresenta alta frequência e compreende a trombose venosa profunda (TVP) e sua conseqüência mais grave, a embolia pulmonar (EP). A TVP tem incidência em 33% dos pacientes com pelo menos 48 h de internação. Encontra-se EP em cerca de 50% dos pacientes com TVP e a mesma está associada a altas taxas de morbimortalidade.

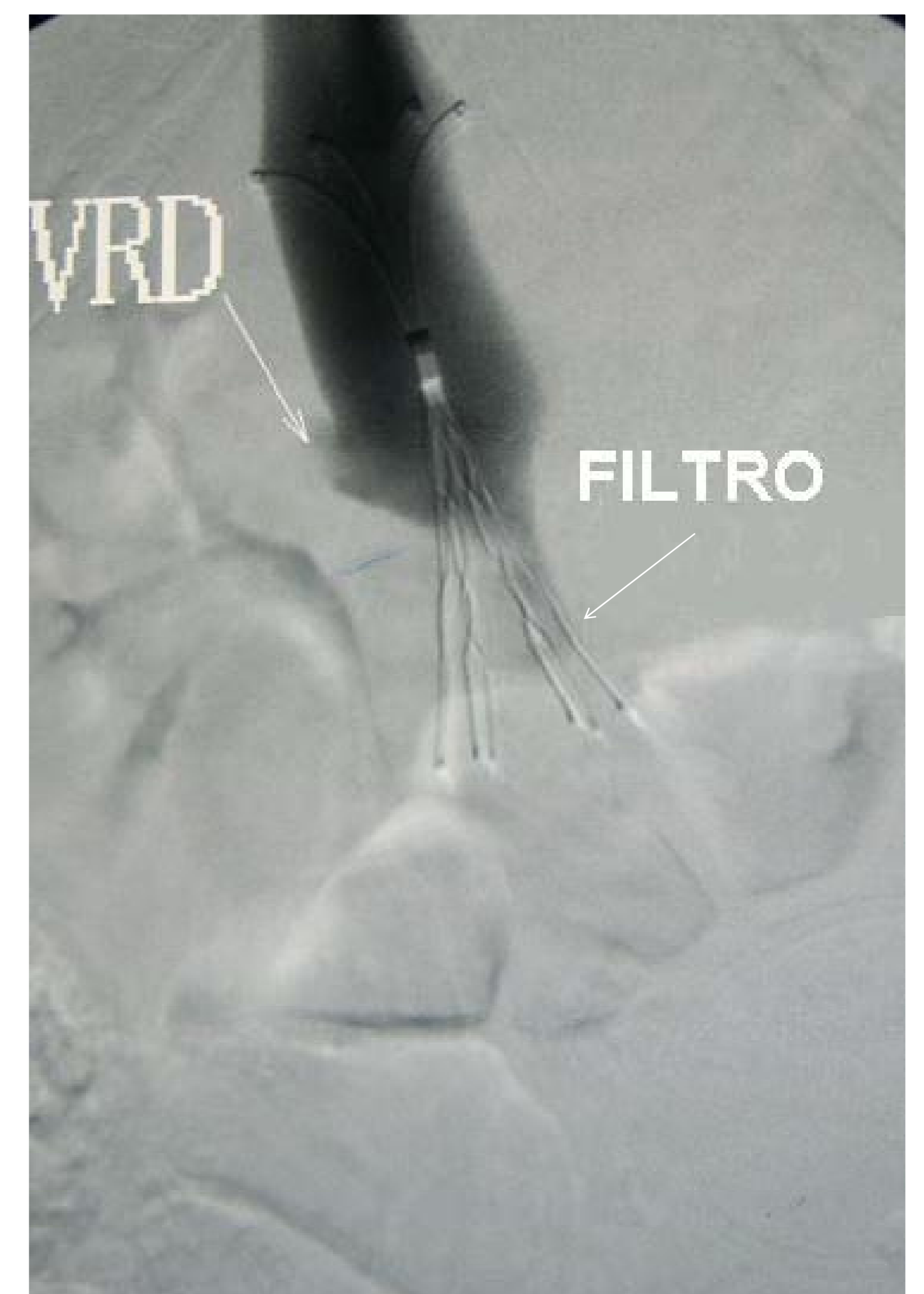
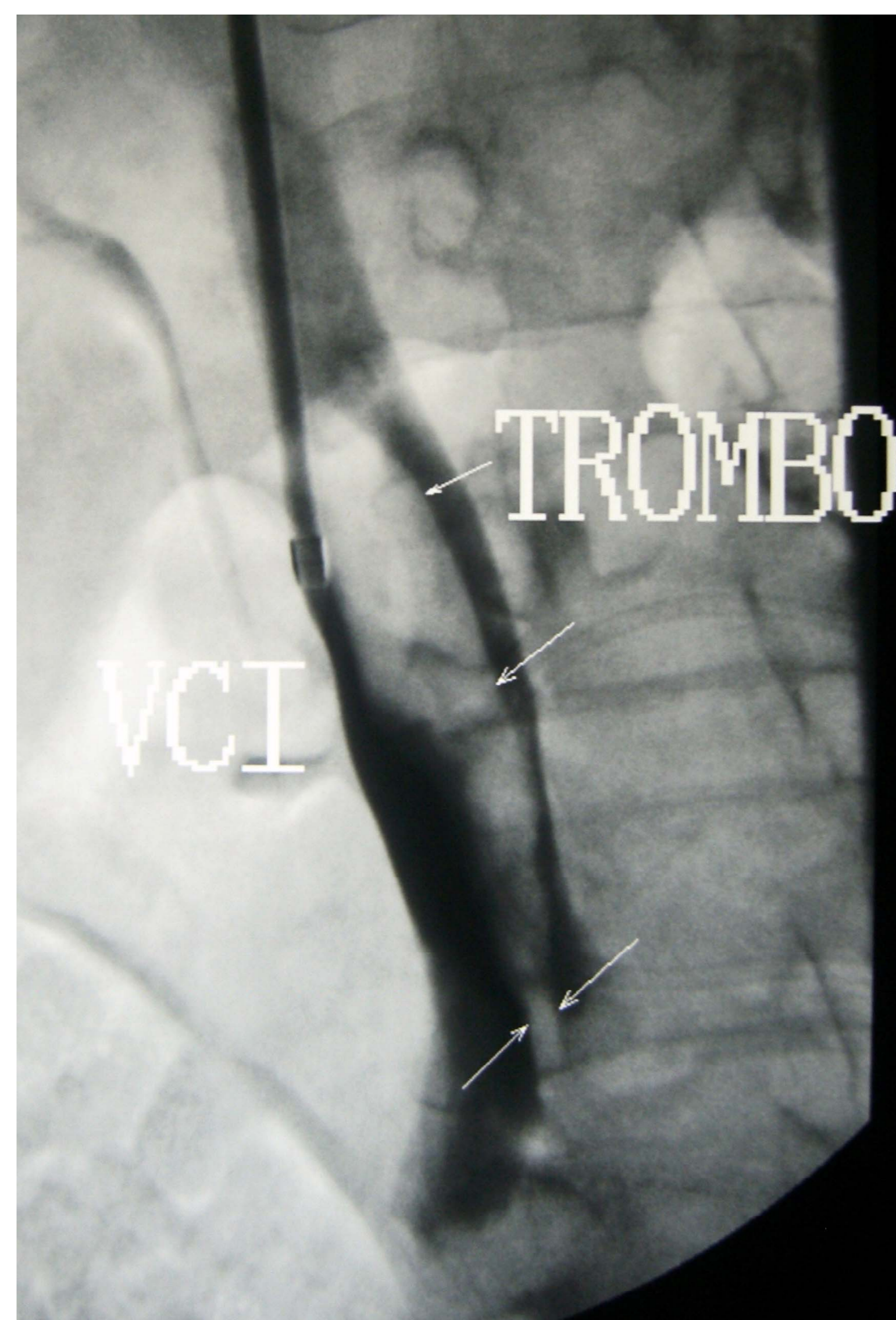
OBJETIVO: Relatar caso clínico de paciente com trombo flutuante em veia cava inferior (VCI), alertar sobre os fatores de risco e profilaxia para TVP e EP e abordar as indicações para implante do filtro de veia cava.

METODOLOGIA: Paciente JMA, 51 anos, sexo feminino, foi submetida à duodenopancreatectomia com colostomia há 1 ano por neoplasia de papila. Internada para reconstrução do trânsito intestinal no Hospital Universitário Onofre Lopes, evoluiu com dor e edema na perna esquerda, sinais esses sugestivos de TVP. A tomografia de abdome demonstrou trombo flutuante em VCI. Foi iniciada heparinização e solicitado parecer da cirurgia vascular, que indicou implante de filtro de veia cava, devido a contra-indicação a terapia de anticoagulação e pela presença do trombo flutuante.

RESULTADOS: Realizada cavografia digital por punção de veia jugular direita com implante de filtro de VCI. Evoluiu sem intercorrências e com a melhora do quadro.

Indicações para colocação do filtro de veia cava:

- 1- Presença de TVP ou EP associada à contra-indicação para anticoagulação;
- 2- TEP recidivante apesar de anticoagulação eficaz;
- 3- Presença de complicações da terapia anticoagulante;
- 4- TEP imediatamente após embolectomia pulmonar.
- 5- Presença de trombo flutuante no sistema venoso íleo-femoral ou na veia cava ;
- 6- Crescimento de trombo íleo-femoral apesar de anticoagulação eficaz.



CONCLUSÃO: Diante da alta incidência e morbimortalidade relacionadas ao TEV, e da sua prevenção ser, algumas vezes, negligenciada, ressalta-se a importância de se conhecer os fatores de risco e o tratamento adequado.

Referências Bibliográficas:

1. Maffei FHA., Lastória S, Yoshida WB, Rollo HA, organizadores. Doenças vasculares periféricas. 3ª ed. Rio de Janeiro: Medsi; 2002.
2. Artigo 1) Andrade, Edson de Oliveira; Bindá, Fábio Arruda; Silva, Ângela Maria Melo da; Costa, Thais Ditolvo Alves da; Fernandes, Marcélio Costa; Fernandes, Márcio Costa. Fatores de risco e profilaxia para tromboembolismo venoso em hospitais da cidade de Manaus. J Bras Pneumol. 2009;35(2):114-121
3. Humberto P.C. Albuquerque; Paulo César Vidal. Trombose venosa profunda: revisão dos conceitos atuais. Rev Bras Ortop Vol. 31, Nº 10, Outubro, 1996.